

Tlačová správa
Poprad 15. november 2023

Popradská nemocnica má nový spôsob liečby hrubého čreva

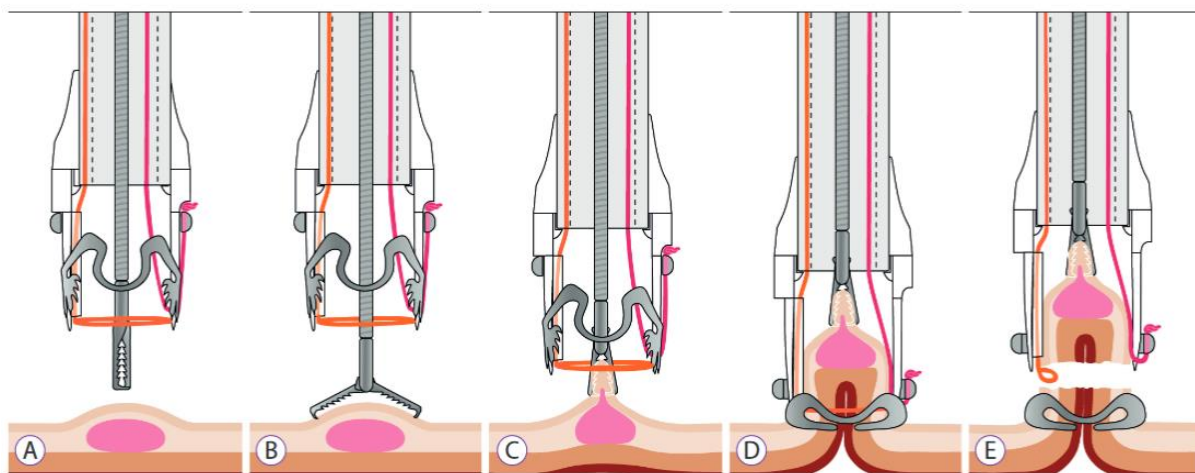
Pacient nemusí podstúpiť operáciu

Nemocnica Poprad zaviedla v závere októbra nový endoskopický výkon na hrubom čreve. Je efektívny, šetrný k pacientovi, odstráni nežiadúci útvar a pacient nemusí absolvovať operáciu. Tiež sa touto metódou eliminujú ďalšie riziká klasického zákroku. Popradskí špecialisti sú prví na východe Slovenska, ktorí túto metódu použili.

So zdokonaľovaním technickej stránky endoskopov, diagnostikovaním malých prednádorových a nádorových lézií sa postupne rozširovali aj endoskopické terapeutické výkony (odstraňovanie polypov, odstraňovanie plošných lézií tzv. mukozálnou resekciou (EMR) až po endoskopickú submukóznú disekciu (ESD). V roku 2014 bola predstavená nová pokročilá endoskopická metóda - endoskopická transmurálna resekcia (FTR – full-thickness resection). Táto umožňuje odstránenie celej hrúbky steny tráviacej trubice bez toho, aby došlo k prederaveniu tráviacej trubice. Dominantné postavenie má technika FTRD (Device), ktorá kombinuje naloženie OTS (over-the-scope) klipu na patologickú léziu s následným odstránením patologického tkaniva pomocou slučky (viď obr.).

„Uvedená metóda má hlavné využitie pri léziách, podozrivých na prítomnosť karcinómu. Práve tieto sa dajú endoskopicky úplne odstrániť. Pacienta tak ušetríme chirurgického zákroku. Ďalej sú to lézie, ktoré sa po aplikácii injekcie nezodvihnú, lézie, ktoré sa nachádzajú v obtiažnych lokalizáciách – napríklad oblasť apendixu a túto metódu používame aj tam, kde predošlý endoskopický výkon nebol úplný a bolo nutné ponechať u pacienta časť patologického tkaniva,“ vysvetľuje MUDr. Ján Mikloš, zástupca primára oddelenia vnútorného lekárstva Nemocnice Poprad. Obmedzujúcim faktorom, či tento postup môže byť u pacienta použitý je veľkosť lézie. „Za maximálnu je považovaná veľkosť 20-25mm podľa toho, či je lézia fixovaná alebo nefixovaná k spodine,“ dodáva skúsený odborník.

Po absolvovaní teoretického výcviku špecialisti v Nemocnici Poprad vykonali prvýkrát FTR na východnom Slovensku v závere októbra pod záštitou profesora MUDr. Jana Martínka, PhD z IKEM-u. „Pomohli sme pacientovi, ktorý mal početné iné pridružené diagnózy a chirurgický operačný zákrok by bol u neho veľmi rizikový. Pacienta sme v spolupráci s anesteziologickým tímom uspali, endoskopický výkon trval približne hodinu. Nezaznamenali sme žiadne komplikácie. Histológia potvrdila, že u neho išlo o léziu so zmenami buniek ťažkého štádia, ktoré predchádzajú vzniku nádoru. Pri zákroku bola celé lézia odstránená pacient bude pravidelne chodiť na kontroly,“ popisuje prvý prípad MUDr. Mikloš.



Obr. 1 Popis techniky FTRD (A) Komponenty systému FTRD: cap (čiapočka), grasper (kliešte), slučka (B) Uchopenie lézie pomocou FTRD graspera (C) Vtiahnutie tkaniva do capu. (D) Uvoľnenie klipu presahujúceho rozsah. E) prerezanie slučkou a vybratie lézie na histologické vyšetrenie